

RADIOFREQUENZABLATION EINE NEUE METHODE DER LOKALEN TUMORTHERAPIE

Mit der Radiofrequenzablation steht eine neue minimal invasive Technik der lokalen Tumorthherapie zur Verfügung. Unter sonographischer oder computertomographischer Kontrolle wird über einen **perkutanen Zugang eine Sonde im Zentrum des Tumors platziert**. Ein Radiofrequenzgenerator leitet hochfrequenten Wechselstrom (375 - 500 kHz) in die Sondenspitze. **Durch Strahlungswärme wird ein definiertes Gewesvolumen erhitzt**. Bei einer Temperatur von 50 - 60°C entstehen im Tumorgewebe **Koagulationsnekrosen**. Um ein Überhitzen der Sondenspitze zu verhindern, wird die Ablationssonde in einem geschlossenen Kreislauf mit gekühlter Kochsalzlösung durchspült.

Tumore bis zu einer maximalen Größe von 5 cm können mit der Radiofrequenzablation behandelt

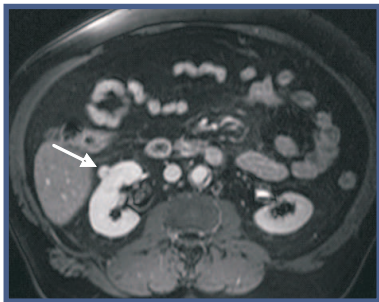


Abb. 2a: Magnetresonanztomographie (MRT) eines 72-jährigen Mannes mit einem 1 cm großen, kontrastmittelaufnehmenden Nierenzellkarzinom rechts (Pfeil; Patient in Rückenlage).

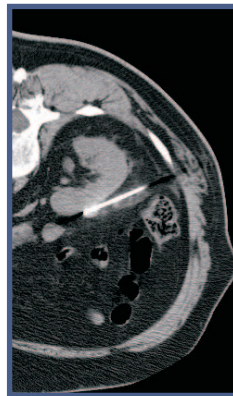

Abb. 2b: Computertomographie, Patient in Bauchlage: Die Ablationssonde befindet sich nach CT-geleiteter Punktion im Tumorzentrum.

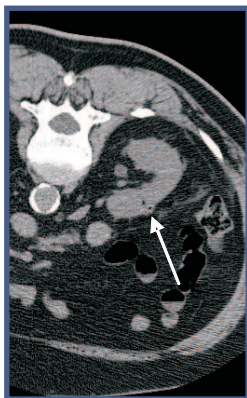


Abb. 2c: Unmittelbar nach der Ablationszeit von 12 min zeigen sich Wasserdampfbblasen im Tumor (Pfeil) als Zeichen einer adäquaten Erhitzung.

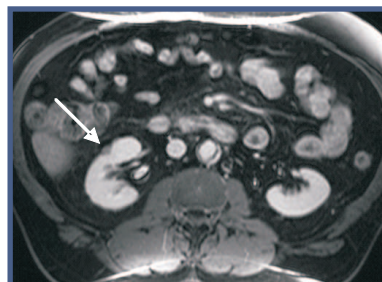


Abb. 2d: MRT Kontrolle 6 Monate nach RF Ablation, Patient in Rückenlage: An Stelle des Tumors findet sich eine umschriebene kortikale Nekrosezone (Pfeil) der Niere ohne jede Kontrastmittelaufnahme.

werden, unter Mehrfachsondenplatzierung sind bis zu 7 cm große Läsionen ablatierbar. Die Radiofrequenzab-

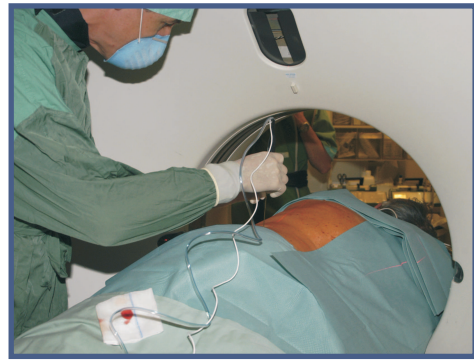

Abb. 1: CT-geleitete Positionierung der Radiofrequenzablationssonde.

lation eignet sich hervorragend zur Therapie einzelner, umschriebener Tumore **von Patienten mit hohem Operationsrisiko**. Die Patienten können zumeist am ersten postinterventionellen Tag aus der stationären Beobachtung entlassen werden.

Tumore der Leber, Nieren und Lungen werden mit dieser Technik erfolgreich behandelt. In einer

randomisierten Studie an 160 Patienten mit hepatozellulären Karzinomen betrug die 3-Jahresüberlebensrate nach Radiofrequenzablation 76,5%, nach alleiniger transarterieller Chemo-embolisation 48,2%. Eine Metaanalyse an insgesamt 212 Patienten mit Nierenzellkarzinomen zeigte, dass nach Radiofrequenzablation in 90% komplette Tumornekrosen erzielt wurden. Eine weitere Therapieoption ist die lokale **Behandlung von Skelettmetastasen zur Schmerzreduktion**. Ein kurativer Ansatz der Methode ist die Ablation von Osteoidosteomen mit Remissionsraten von 90% bis 95%.

Die Radiofrequenzablation ist eine sinnvolle Behandlungsalternative für Patienten mit inoperablen Tumoren. Als neue Therapieform bereichert sie das Spektrum der Interventionellen Radiologie wesentlich und beinhaltet Potential für weitere Entwicklungen auf diesem Gebiet.

*Univ.-Ass.Dr. Rupert
H. Portugaller,
Klinische Abteilung
für Vaskuläre und
Interventionelle
Radiologie*

